

Gutachter und Kontoinhaber:
Dr. Dr. (Univ. Turin) Peter Schunk
prakt. Tierarzt,
Fachtierarzt für Chirurgie, Augenheilkunde
Obere Rangenäcker 20
96476 Bad Rodach/Heldritt
Tel.: 09564/92 370
Fax: 09564/92 37 37
e-mail: Schunk.Peter@t-online.de

Aufnahme als Röntgenbild, - keine CD -,
(Zuchtbuch-Nr. muss mit abgelichtet sein)
mit Ahnentafel u. Auswertungsformular
an:
Martin Hauser, Rohnbachweg 65
75337 Enzklösterle
Tel. 07085/7216 Fax 07085/920461
e-mail: Martin.Hauser@t-online.de

HD-Auswertungsnummer: 288A

ED-Auswertungsnummer: 2913 o.p.

ED-Beurteilung für Deutsche Wachtelhunde

Name des Hundes: "IOKA VOM WOLFSBERG"

Täto: 11 - 374

Microchip: 276093400161374

geb.: 30.04.2011

Geschlecht: ♀ weibl.

Eigentümer: LANGE Andreas

Anschrift: Untersbergstr. 16 83457 Bayr.-Gmain

Hinweis für den Eigentümer:

Die Röntgenaufnahmen gehen mit Einverständnis des Eigentümers in das Eigentum des VDW über.

x

Unterschrift des Eigentümers

Die Identität des geröntgten Hundes wurde überprüft (Tätowier- bzw. Microchipnummer) und wird durch die Unterschrift des Röntgentierarztes bestätigt.

Dr. Barbara Euler
Prakt. Tierärztin
Grenzlandstr. 27
83435 Bad Reichenhau
Tel: 08651/61493

3.5.12

Dr. B. Euler

Datum, Stempel und Unterschrift des Röntgentierarztes:

Befund:

kein Hinweis für Ellbogengelenkdysplasie	ED - frei	<input checked="" type="checkbox"/>
Ellenbogengelenkdysplasie Grad I	ED - 1	<input type="checkbox"/>
Ellenbogengelenkdysplasie Grad II	ED - 2	<input type="checkbox"/>
Ellenbogengelenkdysplasie Grad III	ED - 3	<input type="checkbox"/>

Heldritt, den 24.5.2012

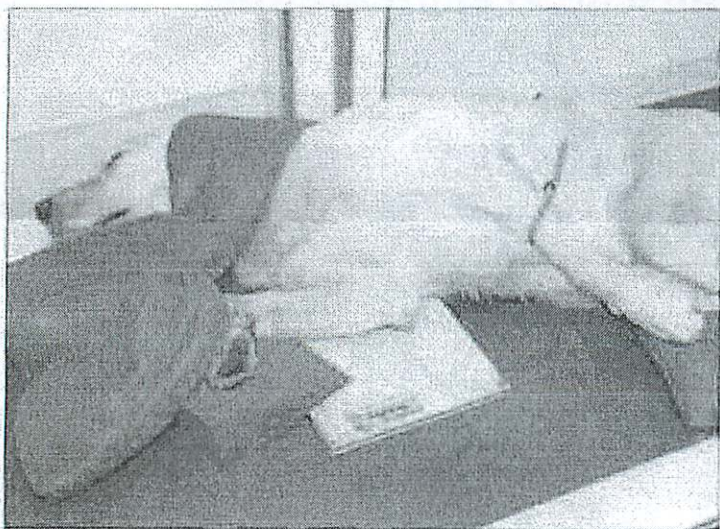
Peter Schunk
Unterschrift des ED-Gutachters

Die Auswertungsgebühr beträgt 23,80 Euro (inkl. 19 % MwSt) und ist mit Einreichung der Unterlagen zu bezahlen.
Bitte als Überweisung auf das Konto 202828359 VR-Bank Coburg e.G. BLZ: 783 600 00

Hinweise für den Tierarzt

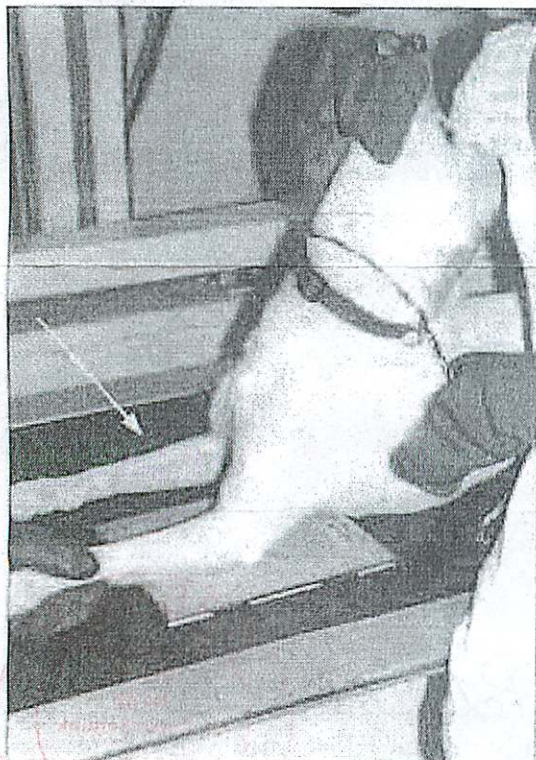Die Beurteilung der Ellbogendysplasie erfordert korrekt gelagerte und qualitativ hochwertige Röntgenaufnahmen, ohne Raster. Digitale Aufnahmen nur in begründeten Ausnahmefällen nach vorheriger schriftlicher Abklärung.

Zur Lagerung werden die zwei folgenden Beispiele empfohlen:



Aufnahme 1:

- latero-lateral
- ca. 45 ° ab gebeugt



Aufnahme 2:

- Kranio-kaudal gestreckt
- mit ca. 15° Pronation
- (Olekranon tangiert lateralen Humerusrand)